Lane Medical Library
STANFORD UNIVERSITY
JUL 25 1939
LIBRARY

Aus der Orthopädischen Klinik der Universität Gießen
Direktor: Prof. Dr. Pitzen,
und der Chirurgischen Klinik der Universität Gießen
Direktor: Prof. Dr. A.W. Fischer.

Der Einfluß der Thorakoplastik auf Narbenskoliosen

DISSERTATION
ZUR ERLANGUNG DER DOKTORWÜRDE
der Medizinischen Fakultät
der Hessischen Ludwigs-Universität
zu Gießen

vorgelegt von
KARL-HANS FLOHR
aus Gießen

Gießen 1937

Buch- und Kunstdruckerei K. Schneider in Butzbach (Oberhessen)

Aus der Orthopädischen Klinik der Universität Gießen
Direktor: Prof. Dr. Pitzen,
und der Chirurgischen Klinik der Universität Gießen
Direktor: Prof. Dr. A.W. Fischer.

Der Einfluß der Thorakoplastik auf Narbenskoliosen

DISSERTATION
ZUR ERLANGUNG DER DOKTORWÜRDE
der Medizinischen Fakultät
der Hessischen Ludwigs-Universität
zu Gießen

vorgelegt von
KARL-HANS FLOHR
aus Gießen

Gießen 1937

Buch- und Kunstdruckerei K. Schneider in Butzbach (Oberhessen)

Digitized by the Internet Archive
in 2026

https://archive.org/details/IA40154009_0268

Schon seit hundert Jahren haben viele der bedeutensten Chirurgen versucht, die Frage der operativen Behandlung der Skoliose zu lösen. Zwar können die meisten Skoliosen durch konservative Behandlung geheilt werden. Das sind die durch Schwäche von Muskulatur, von Bindegewebe und Bändern verursachten seitlichen Verkrümmungen der Wirbelsäule, die vielfach lange Bogen aufweisen und bei denen stärkere Torsions- und Rotationserscheinungen fehlen. Der übrige Teil aber ist von Anfang an als ernst anzusehen. Bei ihnen erkennen wir schon frühzeitig die bekannten Deformierungen an den einzelnen Wirbeln, die Umformung und Versteifung der ganzen Wirbelsäule, die Veränderungen des Thorax. Diese Skoliosen sind schwer, oft garnicht zu beeinflussen und schreiten trotz aller Behandlung immer weiter fort. Man hat deshalb die verschiedensten Operationsmethoden ausgearbeitet, aber bisher ist noch keine von diesen Skoliosen geheilt worden.

Weichteildurchtrennungen waren die ersten Versuche einer chirurgischen Beeinflussung von Skoliosen. Guérin durchtrennte etwa im Jahre 1840 zu diesem Zwecke fast die ganze Rückenmuskulatur der konkaven Seite, teilweise auch Bauchmuskeln. Seine Erfolge verdankt er weniger seiner maßlosen Myotomie als seiner beinahe richtigen orthopädischen Nachbehandlung. Kurz vor dem Kriege führte Krukenberg seine Myotomie des Psoas aus. Eine andere Operationsmethode wandte Chlumsky etwa zur gleichen Zeit an. Auf der Beobachtung fußend, daß große, langsam vernarbende Defekte der Rumpfweichteile zu Skoliosen führen, legte er quer über den Buckel eine große Hautfalte, die nach einigen Wochen zu einer Verminderung der Verkrümmung geführt haben sollte. Plagemann wollte der überdehnten Rückenmuskulatur Gelegenheit geben, sich zu erholen. Er verband die beiden Schulterblätter durch ein Seidenband und erzielte damit eine Hebung des Brustkorbes.

Aus rein ästhetischen Gründen führten v. Volkmann und Hoffa 1889 Rippenresektionen auf der Höhe des skoliotischen Buckels aus und erreichten damit eine Verbesserung der Körperform. Nachbehandelt wurde mit Gipskorsett und Heftpflasterverbänden.

Die kausale Operation der Resektion des überzähligen Wirbels bei kongenitalen Skoliosen zieht v. Frisch Anfang dieses Jahrhunderts in Erwägung. Wittek führt diese Operation 1920 aus, indem er den Wirbel anbohrt und unterminiert.

Der gleiche Autor faßte das Problem noch von einer anderen Seite an. Er erstrebte eine allmähliche Korrektur der Skoliose durch Hemmung des konvexseitigen Höhenwachstums und zerstörte zu diesem Zwecke die entsprechende Hälfte der Epiphysenfuge im Wirbelkörper. Von der gleichen Voraussetzung ging Hanausek aus. Mittels paraffingetränkter Seide verband er die Querfortsätze der konvexen Seite miteinander.

Um eine Zunahme der Skoliose zu verhindern, wurden verschiedene Operationsmethoden insbesondere von amerikanischen Chirurgen ausgearbeitet. Albee versteifte die Wirbelsäule auf osteoplastischem Wege. In den ersten Fällen klappte er die Dornfortsätze auseinander und brachte sie zur Berührung. Später pflanzte er nach seiner typischen Methode einen Tibiaspan in die gespaltenen Dornfortsätze ein. Dies ist eine der grundlegenden amerikanischen Skolioseoperationen geworden. Später implantierte er den Span in die Querfortsätze der konvexen Seite und verhinderte damit eine Zunahme der Verkrümmung. R. A. Hibbs gibt eine Wirbelsäulenverschmelzungsoperation an, die er 1910 zum ersten Male ausführt. Sie beruht auf einer Abtrennung von mehreren Dornfortsätzen an der Basis und ihrer Umklappung nach unten, sodaß auf diese Weise eine Knochenbrücke entsteht. Ein Fortschreiten des deformierenden Prozesses wird damit verhütet, eine erzielte Korrektur erhalten und die Schmerzen beseitigt. Diese Operation wird dann in verschiedenen Modifikationen auch von anderen Chirurgen ausgeführt. Einen neuen Weg schlug Schede vor, nämlich die Korrektur versteifter Skoliosen durch Dauerextension und Festhaltung des Resultates durch schräge Einpflanzung eines kräftigen Knochenspans zwischen Darmbeinkamm und Querfortsatz des ersten Lendenwirbels.

Um die Fehlstellung besser mit Gewalt korrigieren zu können, führten Hoffa und später Hoke die doppelseitige Resektion von Rippen aus. Ihre Erwartungen wurden aber nicht erfüllt. Shaffer dagegen schlug in Amerika die Trennung der costotransversalen Bänder vor, um die Aufrichtung der Skoliose zu erleichtern. Aus dem gleichen Grunde resecierte Maaß 1913 bei zwei Kindern kleine Stücke aus mehreren konkavseitigen Rippen. Die Redressionsfähigkeit soll gleich nach der Operation sehr gut gewesen sein. Auf ganz anderem Wege und von anderen Ueberlegungen ausgehend, kam späterhin Sauerbruch, auf den Erfahrungen der Thoraxchirurgie basierend, zu einen analogen operativen Vorgehen.

Ueber eine neue Operationsmethode berichtet E. K. Frey im Jahre 1935. Er ist der Ueberzeugung, daß eine stark deformierte, kontrakte Wirbelsäule ihrer Aufrichtung einen außer-

ordentlich großen Widerstand entgegensetzt und deshalb die Umformung einer skoliotischen Wirbelsäule und des entsprechend verbildeten Brustkorbes nur möglich ist durch einen Eingriff an der Wirbelsäule selbst. Er hält eine Keilexcision aus den Wirbelkörpern bezw. die Wegnahme eines ganzen Wirbels aus der Höhe des skoliotischen Bogens für den geeignetsten Weg. Die bei einem 12jährigen Mädchen ausgeführte Operation verläuft glatt, und durch die angeschlossene Nachbehandlung im Abott'schen Gipsbett wird eine fast vollkommene Umformung der alten Deformierung erreicht. Ueber das Dauerresultat ist nicht berichtet.

Eine Reihe von Chirurgen nun ging das Problem der Skoliose von einer ganz anderen Seite an, aufbauend auf Beobachtungen, die Drachter in seiner Habilitationsschrift 1918 niedergelegt hat. Er untersuchte sehr eingehend die Einwirkungen angeborener Anomalien und erworbener Veränderungen von Thorax- und Respirationstraktus auf die Wirbelsäule. Dabei kam er auf den Versuch der Behandlung bestehender Brustwirbelsäulenskoliosen mittels künstlichem Pneumothorax. Dieser erzeugte an sich trotz des Lungenkollapses keine Skoliose, da das Gas als Brustwandstütze funktioniert. Nach seiner Resorption jedoch und bei den in der Lunge stattfindenden Schrumpfungsprozessen komme es zu einer Volumenverminderung, die rein gesetzmäßig wieder ausgeglichen werden muß, da im Körper ein leerer Raum nicht existieren kann. An diesem notwendigen Raumausgleich ist außer inneren Organen, die nach dem Orte des verminderten Druckes wandern, auch die äußere Körperhülle beteiligt und mit ihr die eng in die Kontinuität in der Thoraxwand eingeschlossene Wirbelsäule. Dadurch kann eine nach der anderen gesunden Seite konvexe Skoliose entstehen, weil der Narbenzug additiv zu dem Muskelzug der Rückenstrecker der erkrankten Seite hinzukommt. Diese Narbenskoliosen nehmen im Laufe des Alters durch Schrumpfung und Belastung zu. Außerdem vergrößert die vikariierende Hypertrophie der gesunden Lunge noch die Ausbiegung nach der Seite der erweiterten Interkostalräume. Drachter hat 1913 einen Fall von Brustwirbelsäulenskoliose auf diese Art zu behandeln versucht; über den Erfolg ist aber nichts berichtet.

Weiterhin kommt der Autor zu dem Schluß, daß bei Unterbrechung der Kontinuität der Thoraxwand eine mehr oder weniger starke Skoliose auftritt, deren Konvexität regelmäßig nach der erkrankten Seite gerichtet ist. Sie tritt auch ein, wenn vorher eine Konvexität nach der gesunden Seite bestanden hat. Die Ursache ist die Ruhigstellung der Rippenstümpfe und der einseitige Muskelzug der gesunden Seite. Hug schätzt die postthorakoplastische Skoliose als eine der am schnellsten einsetzenden und am

intensivst wirkenden Skoliosearten, welche die häufigste Form der gewöhnlichen habituellen Skoliose in nicht unbeträchtlichem Maße übertrifft. Ergebnisse dieser Art gaben die Anregungen, eine operative Behandlung der Skoliose mittels Thorakoplastik zu versuchen, also nicht wie v. Volkmann auf der Höhe des Buckels, sondern gerade entgegengesetzt auf der gegenüberliegenden Seite im Bereich der größten Konkavität.

Die Erfahrungen der Thoraxchirurgie waren für Sauerbruch die Veranlassung, der Frage der operativen Behandlung der Skoliose näher zu treten. Theoretische und experimentelle Untersuchungen wurden durch Hoeßly vorgenommen und später von Frey fortgesetzt. Hoeßly führte dann auch in zwei Fällen umschriebene konkavseitige Rippenresektionen beim Menschen, 13- und 16jährig, aus. Excidiert wurden kleinere Stücke aus der dritten bis achten Rippe. Ein halbes Jahr nach der Operation fand sich zwar ein Weiterbestehen der Skoliose, aber in beiden Fällen eine geringe Streckung der Wirbelsäule als Folge dieser in Bezug auf Rippenzahl und Resektionsgröße sehr kleinen Thorakoplastik.

Nach Abschluß der Voruntersuchung hat Sauerbruch selbst im Jahre 1919 die Operation eines Falles von fixierter rechtskonvexer Skoliose vorgenommen, den Fritz Lange veröffentlichte. Es handelte sich um einen 19jährigen Patienten, dessen Skoliose zwei Jahre vorher aufgetreten war und seitdem ständig zunahm. In Ueberdrucknarkose wurden zunächst paravertebral etwa 5 cm aus der achten bis elften Rippe entfernt und der Patient nach abgeschlossener Wundheilung in der Orthopädischen Poliklinik München einer energischen gymnastischen Behandlung zugeführt, in deren Verlauf die Skoliose sich abflachte und lockerte. Zwei Monate später wurden die restlichen Rippen entfernt und anschließend ebenfalls eine gymnastische Behandlung eingeleitet. Zwar trat keine weitere Besserung der Beweglichkeit der ursprünglich völlig versteiften Wirbelsäule ein, dagegen nahmen aber die Gegenbiegungen zu. Bei der Nachuntersuchung nach einem halben Jahr zeigte sich, daß die Lockerung der Beweglichkeit wieder völlig verloren gegangen war, die erreichte Verstärkung der Gegenbiegungen und somit eine Haltungsverbesserung geblieben war. Lange hält dieses Ergebnis der Operation, das er der orthopädischen Nachbehandlung zuschreibt, für nicht sehr ermutigend und warnt vor ihrer kritiklosen Anwendung. —

Ein Punkt, der bei den bisher in der Literatur beschriebenen Fällen nicht genügend berücksichtigt wurde, ist das Alter der Patienten. Eine Umformung der in ihrer pathologischen Form erstarrten Wirbelsäule des Erwachsenen durch Rippenresektion darf

man nicht mehr erwarten, da die im Laufe der Jahre durch falsche Belastung aufgetretenen Arthropartien einen erheblichen Elastizitätsverlust bedingen. Man muß operieren ehe sich schwere Deformitäten ausgebildet haben. Nur bei der im Wachstum begriffenen biegsamen und formbaren Wirbelsäule des Kindes ist ein günstiges Operationsresultat zu erzielen, bei Patienten mit abgeschlossenem Wachstum nicht mehr.

Es folgen nun die Krankengeschichten von vier zikatriziellen Skoliosen, die aus anderer Indikation in der Chirurgischen Universitätsklinik Gießen in den letzten Jahren operiert wurden. Von den Kindern liegen Röntgenbilder vor, die das Stadium der Skoliose vor und nach der Operation zeigen.

Bei dem dreijährigen W. Sch. bestand seit längerer Zeit ein rechtsseitiges Pleuraempyem, das im Anschluß an eine Pneumonie aufgetreten war. Röntgenologisch ließ sich eine hühnereigroße Empyemresthöhle nachweisen und zwar im mittleren Abschnitt der Brusthöhle. Durch eine Drainagefistel entleerten sich große Mengen dünnflüssigen Eiters nach außen. Die Lunge war kollabiert, das rechte Zwerchfell stand hoch.

Der Prozeß hatte zu einer erheblichen linkskonvexen Skoliose geführt, wie sich aus dem 10 Tage vor der Operation aufgenommenen Röntgenbild ergibt.

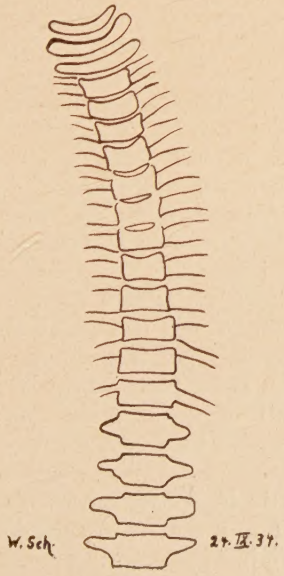

Bei der am 4. X. 34 vorgenommenen Operation wurde in Aethernarkose ein Schnitt oberhalb der Fistelöffnung gelegt und die vierte bis siebte Rippe reseciert. Die stark verdickte Pleuraschwarte wurde incidiert, die Empyemhöhle freigelegt und drainiert. Hautnaht. Operateur war Prof. Bernhard. Patient übersteht die Operation gut, die Eitersekretion läßt bald nach und das Allgemeinbefinden bessert sich rasch. Eine Röntgenaufnahme vom 25. X. 34, also drei Wochen nach der Operation, zeigt schon eine wesentliche Abflachung der Skoliose.

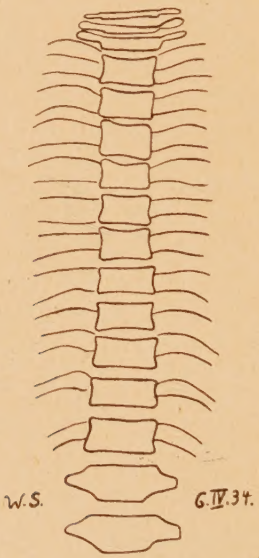

Bei der am 6. IV. 37, fast zweieinhalb Jahre nach der Operation vorgenommenen Nachuntersuchung in der Orthopädischen Universitätsklinik Gießen ergibt sich, daß von einer Skoliose nichts mehr nachzuweisen ist. Die Wirbelsäule zeigt keine Versteifung, ist locker und frei beweglich.

Die vierjährige E. N. erkrankte im November 1931 an Lungen- und Rippenfellentzündung. Nach der Entfieberung blieb eine eitrige Pleuritis links zurück. Nach einigen Punktionen bildete sich eine Fistel, die reichlich Eiter absonderte.

Die Röntgenaufnahme vom 3. X. 32 zeigt eine rechtskonvexe Skoliose des oberen Abschnittes des Brustkorbes von geringem Grade.

Am 4. X. 32 wurde in Aethernarkose die vierte bis siebente Rippe mitsamt der Pleura entfernt, drainiert und vernäht. Operateur war Prof. Dietrich.

Auf dem Röntgenbild vom 30. I. 33 erkennt man, daß die Skoliose umgeschlagen ist in eine anderskonvexe etwas geringeren Grads. Gleichzeitig haben aber die Gegenbiegungen zugenommen.

Aus der Krankengeschichte der sechsjährigen M. Sch. geht hervor, daß das Kind am 8. VII. 33 an einer linksseitigen Pneumonie erkrankt war, nach der sich dann ein Pleuraempyem entwickelt hatte. Das Mädchen wurde in schwerkrankem Zustande eingeliefert. Am 8. VIII. 33 wurde zunächst eine Rippe reseciert, aber die hohen Temperaturen dauerten weiter an.

Man sieht auf der Aufnahme, daß eine mäßige Skoliose konvex nach links besteht.

Am 25. IX. 33 erfolgt in Allgemeinnarkose die Resektion der dritten bis sechsten Rippe. Operateur war Prof. Dietrich.. Die Rippen werden bis zum Wirbelquerfortsatz breit reseciert und die Pleuraschwarte entfernt. Tampon und Hautnähte.

Das Allgemeinbefinden der Patientin bessert sich langsam und auf der Röntgenaufnahme vom 16. X. 33 ist von der vorher bestandenen Skoliose nichts mehr zu sehen.

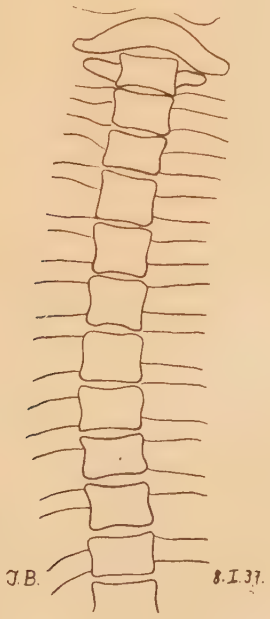

Durch Sekundärinfektion beim Anlegen eines Pneumothorax entwickelte sich beim vierzehnjährigen I. Br. ein linksseitiges Pleuraempyem, das sich trotz Drainage immer mehr vergrößerte. Dieser Prozeß zog sich zwei Jahre hin.

Die Röntgenaufnahme zeigt eine erhebliche rechtskonvexe Krümmung im mittleren Abschnitt der Brsutwirbelsäule.

Bei der am 27. XI. 36 vorgenommenen Operation wurden die zehn untersten Rippen breit reseciert. Die Empyemhöhle wurde eröfffnet und die Pleuraschwarte entfernt. Die Patientin übersteht die Operation gut und erholt sich rasch. Operateur war Dr. Stotz.

Nach der Operation ist die Skoliose umgeschlagen, die Krümmung besteht nun aus einem flachen anderskonvexen Bogen, der aber durch kurze Gegenbiegungen entsprechend kompensiert wird. Die Patientin führt die ihr gezeigten gymnastischen Uebungen während der Wundheilung sorgfältig durch. Infolgedessen bleibt die Wirbelsäule locker und der Bogen flacht sich im Verlauf einiger Wochen fast vollständig ab.

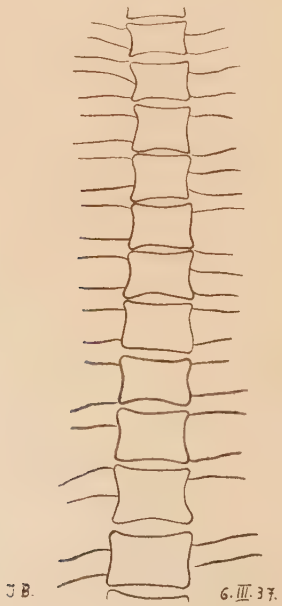

Die Röntgenbilder lassen einwandfrei erkennen, daß die im Gefolge der Pleuritis aufgetretene Skoliose in allen Fällen nach ausgeführter Thorakoplastik verschwunden ist. Der Eingriff selbst wurde sehr gut vertragen. Die Patienten erholten sich rasch wieder, obwohl sie sich vorher in einem stark reduzierten, teils sogar schwerkrankem Zustand befanden. Die Bedenken, ob man einem Skoliotiker den Eingriff überhaupt zumuten kann, dürfen also nicht zu hoch veranschlagt werden.

Im letzten beschriebenen Falle wurden 10 Rippen reseciert. Diese Zahl ist für eine Skolioseoperation zu groß, denn man erkennt auf den Bildern, daß die Verbiegung der Wirbelsäule bei der Patientin nach der anderen Seite umgeschlagen ist. In den übrigen Fällen wurden vier Rippen reseciert. Dies dürfte eine Mindestzahl sein, von der man gerade noch einen Einfluß auf die Form der Wirbelsäule erwarten kann.

Eine orthopädische Nachbehandlung wurde nicht durchgeführt, sie war auch nicht notwendig. Für den Erfolg einer Skolioseoperation ist sie aber sehr wesentlich, denn nur durch sie läßt sich das gewonnene Resultat erhalten und verbessern. Jedoch ist ein bleibender Erfolg der operativen Skoliosebehandlung nur dann zu erwarten, wenn der Eingriff früh genug, d. h. im Kindesalter vor der zweiten Streckung vorgenommen wird. Eine Umformung ist allein bei der elastischen Wirbelsäule des Kindes möglich, solange die Gelenke noch nicht in größerem Ausmaße geschädigt sind. Diesem Faktor wurde bisher nicht genügend Beachtung geschenkt. Gerade die Beeinflussung des Knochenwachstums erweist sich als sehr günstig für die endgültige Gestaltung der Wirbelsäule, was durch Tierversuche bewiesen worden ist. Niemals kann man bei einem Patienten mit abgeschlossenem Wachstum mit einem auch nur annähernd so gutem Resultat rechnen.

Literaturverzeichnis.

1. Bade: Rippenresektion bei schwerer Skoliose. Zbl. Chir. 1903.
2. Dittrich: Die Atembewegungen der Norm und Fehlform. 1937.
3. Drachter: Thorax, Respirationstraktus und Wirbelsäule. Brun's Beitr. z. klin. Chir. 1918 Bd. 111.
4. Févre, Marcel: Traitement chirurgical des skoliose. Ref. i. Zentralorgan f. d. ges. Chir. Bd. 60.
5. Frey: Die Entstehung der Dorsalskoliosen und Möglichkeiten ihrer chirurgischen Behandlung. Dtsch. Ztschr. f. Chir. 1922, Bd. 169.
6. Frey: Zur operativen Skoliosebehandlung. Ztbl. Chir. 1935.
7. Hoeßly: Die osteoplastische Behandlung der Wirbelsäulenerkrankung. Brun's Beitr. Bd. 102.
8. Hug: Thorakoplastik und Skoliose. BH. d. Ztschr. f. orthop. Chir. 1922, Bd. 42.
9. Hoeßly: Gibt es eine operative Behandlung der Skoliose? Ztschr. f. orthop. Chir. 1921, Bd. 41.
10. Lange: Das Ergebnis einer ausgedehnten Rippenresektion auf der konkaven Seite bei einer schweren Skoliose. Ztschr. f. orthop. Chir. 1921, Bd. 41.
11. Müller: Die Operation der Skoliose. Diss. Leipzig 1933.
12. Pitzen: Orthopädische Krankheiten 1936.
13. Pitzen: Experimentelle Erzeugung von Skoliosen. Ztschr. f. Orthop. Chir. Bd. 49.
14. Sauerbruch: Ueberlegungen zur operativen Behandlung schwerer Skoliosen. Arch. f. klin. Chir. Bd. 118. 1921.
15. Schede: Theoretische und praktische Beiträge zum Skolioseproblem. Ztschr. f. Orthop. Chir. Bd. 43.
16. Schede: Die Operation der Skoliose. Ztschr. f. Orthop. Chir. Bd. 46.
17. Schede: Die Skoliose. M.M.W. 1933, I.

Lebenslauf.

Am 8. März 1913 wurde ich als Sohn des Postinspektors Karl Flohr zu Gießen geboren. Nach dreijährigem Besuch der Volksschule zu Gießen trat ich in das Realgymnasium dortselbst ein, wo ich Ostern 1932 das Zeugnis der Reife erlangte. Dann widmete ich mich dem Studium der Medizin. Meine sämtlichen Semester studierte ich in Gießen und legte auch dort im Herbst 1937 das Staatsexamen ab.

Karl-Hans Flohr.